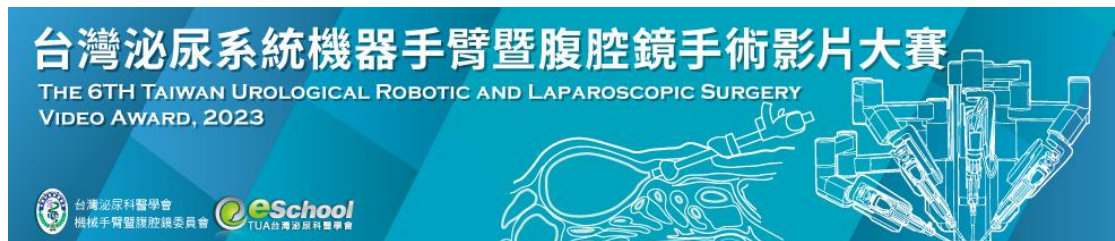

【影片投稿步驟說明】

I. 上傳準備

請準備好您的【手術影片 MP4 檔】及【病人病史簡述】

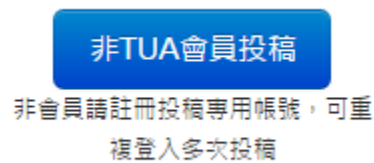
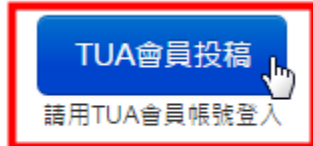
II. 進入投稿網址：



<http://eschool.tua.org.tw/submission/theme/14>

III. 依身分選擇投稿方式

1、**TUA 會員**投稿請使用 TUA 帳號登入 (與 E-School 密碼相同)

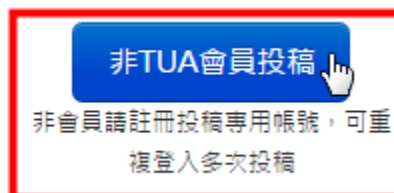
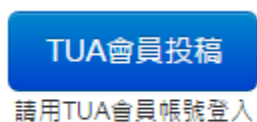


帳號：TUA 會員編號

密碼：若您沒有自訂密碼，則預設為身份證字號，第一英文字母大寫

2、**非 TUA 會員**身分

A. 請點選非會員投稿，第一次請註冊新帳號，第二次以後即以帳號登入



- B. **註冊新帳號**，填妥資料後，請收取 Email **驗證信**，開通帳號後即可登入開始投稿!

註冊投稿帳號

電子郵件
f410summer@gmail.com * **註冊專用帳號信箱**

密碼
..... * **請輸入兩次密碼**
..... * **請輸入兩次密碼**

姓名
張大術 *

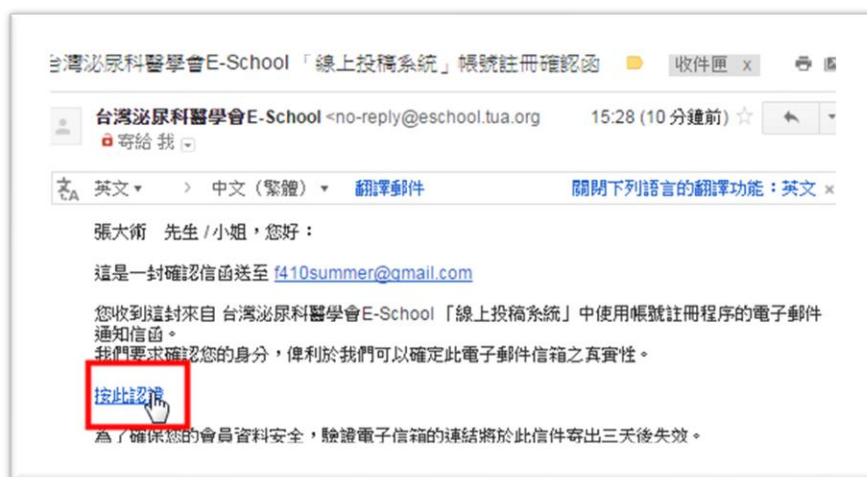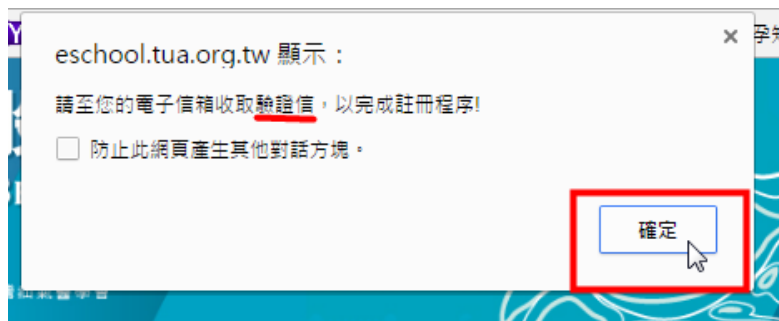
國家
Taiwan (台灣)

Av8L Av8L * **填入隨機驗證碼**

註冊

未收到驗證信? [重新寄送驗證信](#)

[返回](#)



IV. 登入後開始投稿

1、依畫面填寫標題及摘要

摘要投稿

標題 (中) 腹股溝疝氣之全腹膜外修補手術示範

標題 (英) A TEP Hernia Repair Surgical Procedure Video Demonstration

摘要

A 68-year-old retired labourer presents to his primary medical doctor with a 3-week history of a dull dragging discomfort in his right groin toward the end of the day. The discomfort is associated with a lump while standing but disappears when lying supine. He denies any other significant past medical or surgical history. On physical examination, a bulge is present when standing that disappears when supine.

文章屬性 臨床研究 基礎研究 病例報告

發表方式 一般論文 討論式海報 非討論式海報

論文分類 機械手臂組 腹腔鏡組

檔案 腹股溝疝氣之全腹膜外修補手術示範 選擇檔案

作者資訊

作者姓名 (中) - 第一作者 張大刀

作者姓名 (英) - 第一作者 Big Surgeon Chang

聯絡電話 0927290817

電子信箱 test1@gmail.com

服務單位 (中) - 多個服務單位請按 Enter 區隔 福爾摩沙醫院

服務單位 (英) Formosa Hospital

確實填寫作者資訊

增加其他作者

演講者 張大刀

儲存 取消

2、上傳手術影片電子檔(.mp4,小於 500M)，需等待檔案完全上傳成功 100%

檔案 TEP_Test.mp4

僅允許上傳: Video (mp4)

選擇檔案

須等上傳100%完成

3、全部內文完成後，點選儲存

4、檢視內容是否正確，**完成**或**再修改**

第六屆 台灣泌尿系統機器手臂暨內視鏡手術影片手術示範
張大立¹
¹福爾摩沙醫院

TAIWAN UROLOGICAL ROBOTIC AND LAPAROSCOPIC SURGERY VIDEO AWARD VIDEO DEMONSTRATION
Big Surgeon Chang¹
¹Formosa Hospital

A 68-year-old retired labourer presents to his primary medical doctor with a 3-week history of a dull dragging discomfort in his right groin toward the end of the day. The discomfort is associated with a lump while standing but disappears when lying supine. He denies any other significant past medical or surgical history. On physical examination, a bulge is present when standing that disappears when supine.

論文分類: 內視鏡
文章屬性: <input type="radio"/> 臨床研究 <input checked="" type="radio"/> 基礎研究 <input type="radio"/> 病例報告
發表方式: <input checked="" type="radio"/> 一般論文 <input type="radio"/> 討論式海報 <input type="radio"/> 非討論式海報
http://tua.fms.tw/submission/paper/42

完成 再修改

5、可於以投稿列表**檢視**和**修改**您的投稿

第六屆 台灣機器手臂暨腹腔鏡手術影片大賽

我要投稿

已投稿列表 論文分類 全部 審核狀態 全部

代碼	名稱	第一作者	演講者	論文分類	審核狀態	投影片	附件	動作
0001	第六屆 台灣泌尿系統機器手臂及內視鏡手術影片手術示範	張大立	張大立	內視鏡	待審核			